ФГАОУ ВО РНИМУ имени Н.И. Пирогова Минздрава России (Москва)

Роль инфекционных заболеваний в развитии инсультов у детей

Авторы:
Иванова А.А., аспирант 2 года.

Научный руководитель:
д.м.н., профессор Шамшева О.В.

Научный консультант:
к.м.н., доцент Щедеркина И.О.

Исследование проводилось на базе ГБУЗ «Морозовская ДГКБ ДЗ», Центра по лечению цереброваскулярной патологии у детей и подростков.

Конкурс молодых ученых
XIX Конгресс детских инфекционистов России с международным участием

АКТУАЛЬНОСТЬ

- Инсульт – это острое нарушение кровоснабжения головного мозга, характеризующееся внезапным появлением очаговой и/или общемозговой неврологической симптоматики, которая сохраняется более 24 часов или приводит к смерти больного в более короткий промежуток времени.
- Детский инсульт – нарушение мозгового кровообращения у пациентов в возрасте от 1 месяца до 18 лет.
- По данным Международного исследования инсультов у детей (International Pediatric Stroke Study) за период с 2003 по 2016 год, соотношение частоты возникновения ишемического и геморрагического инсульта составило 67% и 33% соответственно.
- Многоцентровое проспектовое исследование сосудистых эффектов инфекции при детском инсульте показало, что инфекция за неделю до инсульта приводила к увеличению риска развития инсульта в 6,3 раза.*

*Mackay, M. T., & Steinlin, M. (2018). Recent developments and new frontiers in childhood arterial ischemic stroke. International Journal of Stroke, 174749301879006. doi:10.1177/1747493018790064.

АКТУАЛЬНОСТЬ

По данным разных автором в качестве триггера инсульта могут выступать различные инфекционные заболевания:

Ветряная оспа	• Nagel, M. A. et al. (2016). Developments in Varicella Zoster Virus Vasculopath. Current Neurology and Neuroscience Reports, 16(2). • Helmuth, I. G. et al (2018). Post-varicella Arterial Ischemic Stroke in Denmark 2010 to 2016. Pediatric Neurology, 80, 42–50. • Shulman, J. G. et al . (2019). Infectious Etiologies of Stroke. Seminars in Neurology, 39(04). • Pavlakis, S., & Gelbard, H. A. (2019). The darker side of varicella zoster infection. Neurology, 10.
Другие герпес вирусные инфекции	• Forbes, H. J. et al. (2018). Association of herpesviruses and stroke: Systematic review and meta-analysis. Plos one, 13(11). • Wada, A. et al. (2018). Brainstem infarction associated with HHV-6 infection in an infant. . Brain and Development, 40(3)
Нейроинфекции	• Dunbar, M. et al. (2018). Stroke in pediatric bacterial meningitis: Population-based epidemiology. Pediatric Neurology. • Е.С. Егорова, Н.В. Скрипченко, А.А. Вильниц, Л.А. Алексеева, Е.Ю. Скрипченко. Сравнительный анализ нарушений гемостаза при бактериальных и вирусных нейроинфекциях у детей. Детские инфекции. 2020; 19(2). (2020).
Энтеровирусные инфекции	• Piccolo, B. et al. (2018). Transient posterior cerebral arteriopathy: An unusual case enterovirus-related. Brain and Development. . Clinical Case Reports, 7(2). • Cauwenberghs, L. et al. (2018). Cerebral vasculitis associated with an Echovirus 6 meningoencephalitis-Case report and review of the literature. Clinical Case Reports, 7(2).
Грипп	• Honorat, R. et al . (2012). Influenza A(H1N1)–Associated Ischemic Stroke in a 9-Month-Old Child. Pediatric Emergency Care, 28(4).
Бактериальные инфекции	• Lizé, F., et al (2015). Septic Cavernous Sinus Thrombosis Secondary to Acute Bacterial Sinusitis: A Retrospective Study of Seven Cases. American Journal of Rhinology & Allergy, 29(1). • Kurian, M. et al. (2014). Stroke-like Phenomena Revealing Multifocal Cerebral Vasculitis in Pediatric Lyme Neuroborreliosis. Journal of Child Neurology, 30(9)

ЦЕЛЬ

Изучить значимость инфекционных заболеваний в развитии острого нарушения мозгового кровообращения у детей.

МЕТОДЫ ИССЛЕДОВАНИЯ

Было проведено ретроспективное исследование, включающее анализ историй болезней детей с нарушением мозгового кровообращения, госпитализированных в ГБУЗ «Морозовская ДГКБ ДЗ», в период с 2016 года по 2020.

Для подтверждения наличия инфекционного заболевания или лихорадки за 4 недели до инсульта использовались:

- Анамнестические данные
- Клинические данные
- Лабораторные данные

Для подтверждения инсульта использовались методы нейровизуализации:

•Компьютерная томография

•Магнитно-резонансная томография головного мозга

•Магнитно-резонансная ангиография.

•Церебральная ангиография

РЕЗУЛЬТАТЫ И ИХ ОБСУЖДЕНИЕ

Проанализированы истории болезни 660 детей с нарушением мозгового кровообращения. Наличие инфекционного заболевания или лихорадящего состояния за 4 недели до инсульта выявлено у 79 (12%) пациентов.

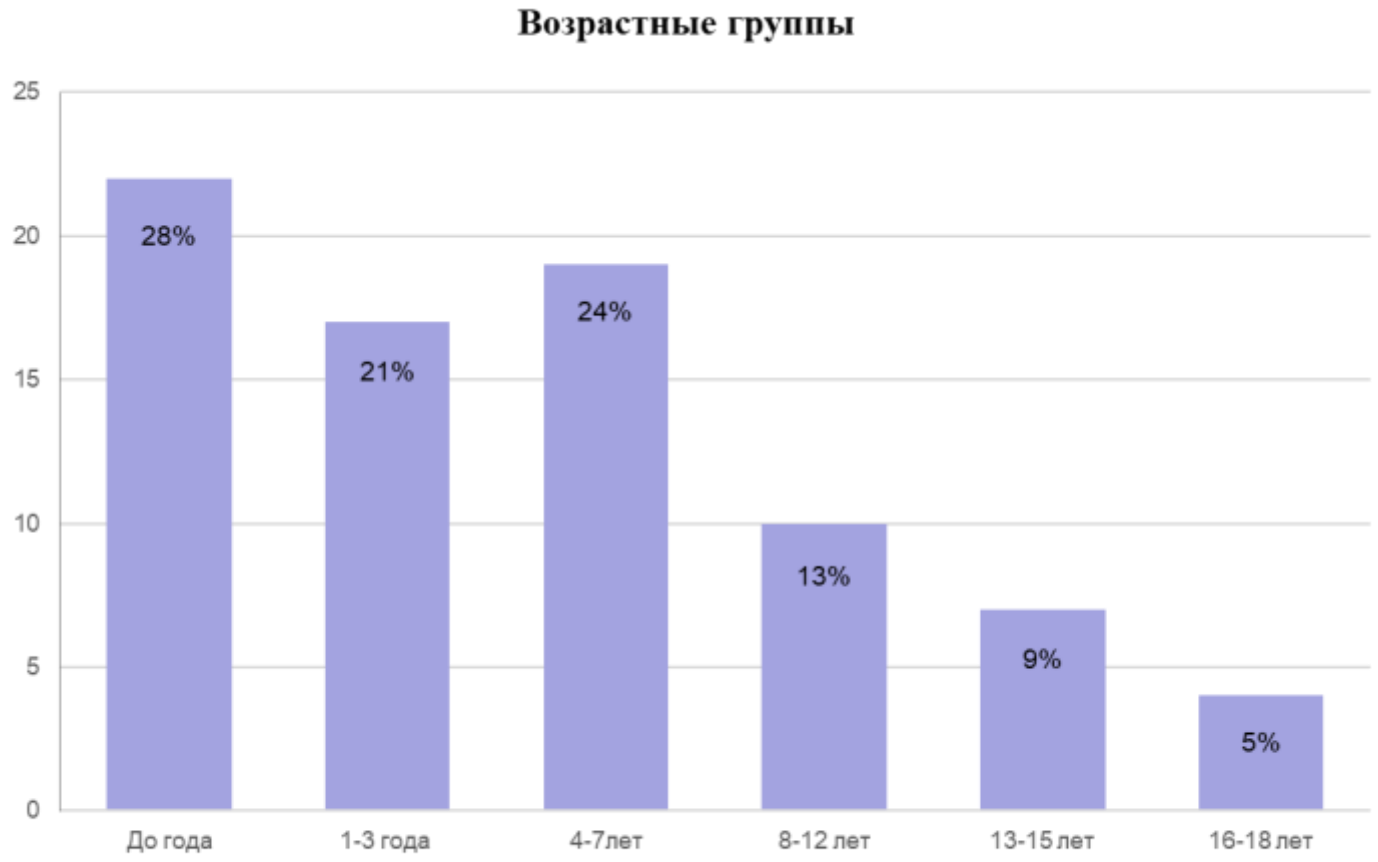

РЕЗУЛЬТАТЫ И ИХ ОБСУЖДЕНИЕ

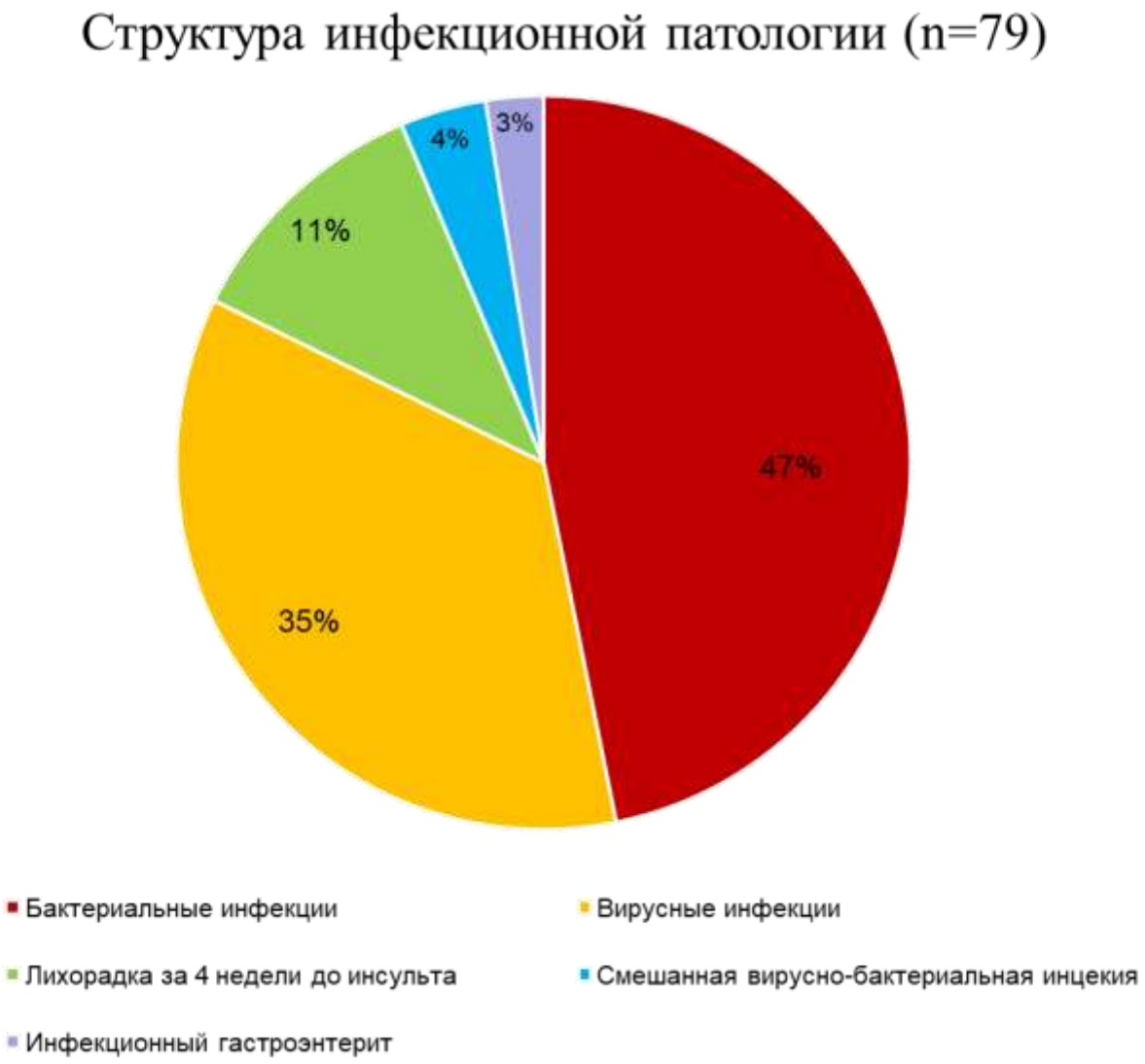

n – количество пациентов

РЕЗУЛЬТАТЫ И ИХ ОБСУЖДЕНИЕ

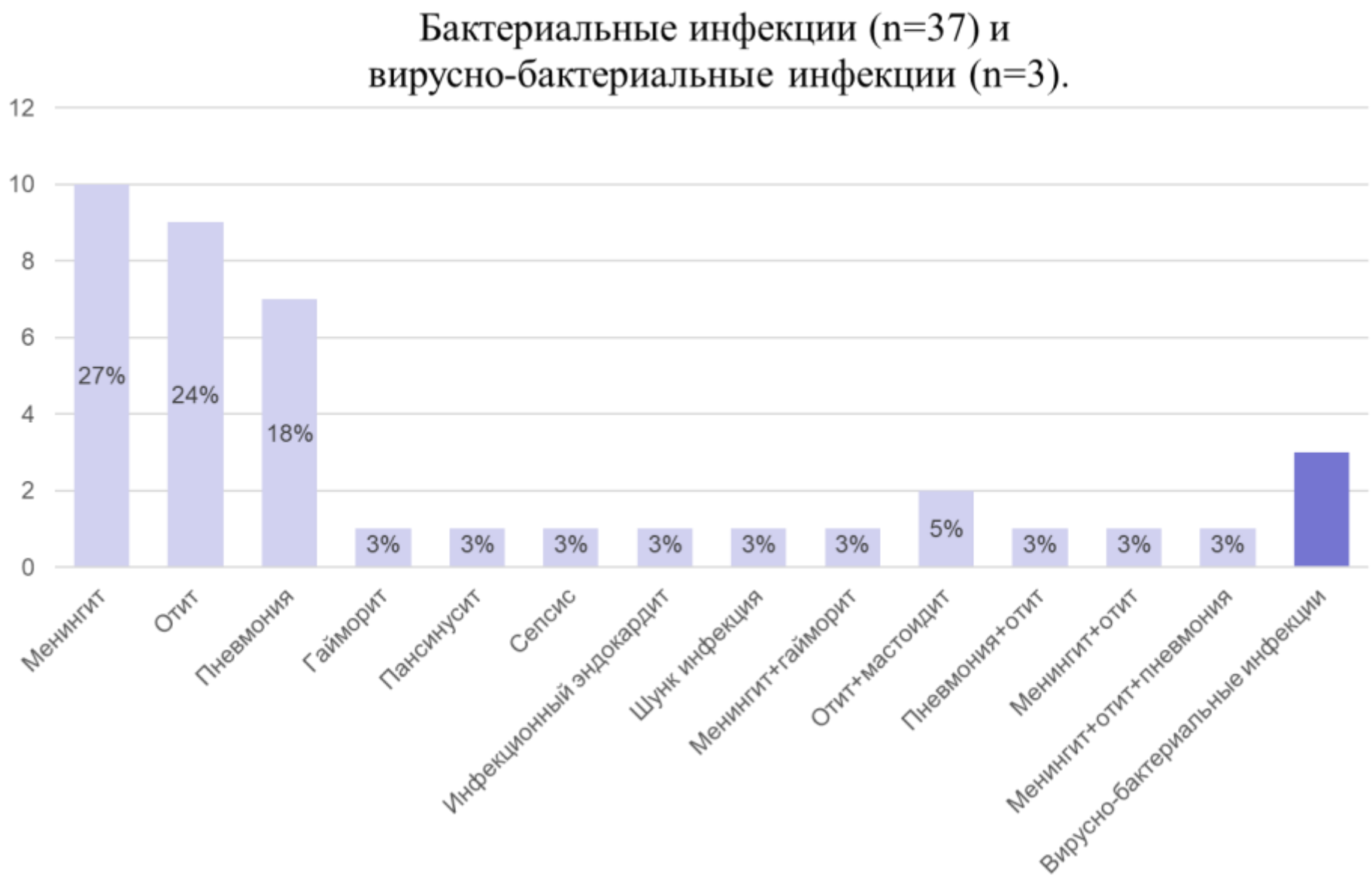

РЕЗУЛЬТАТЫ И ИХ ОБСУЖДЕНИЕ

Типы инсульта при бактериальной инфекции (n=37)

РЕЗУЛЬТАТЫ И ИХ ОБСУЖДЕНИЕ

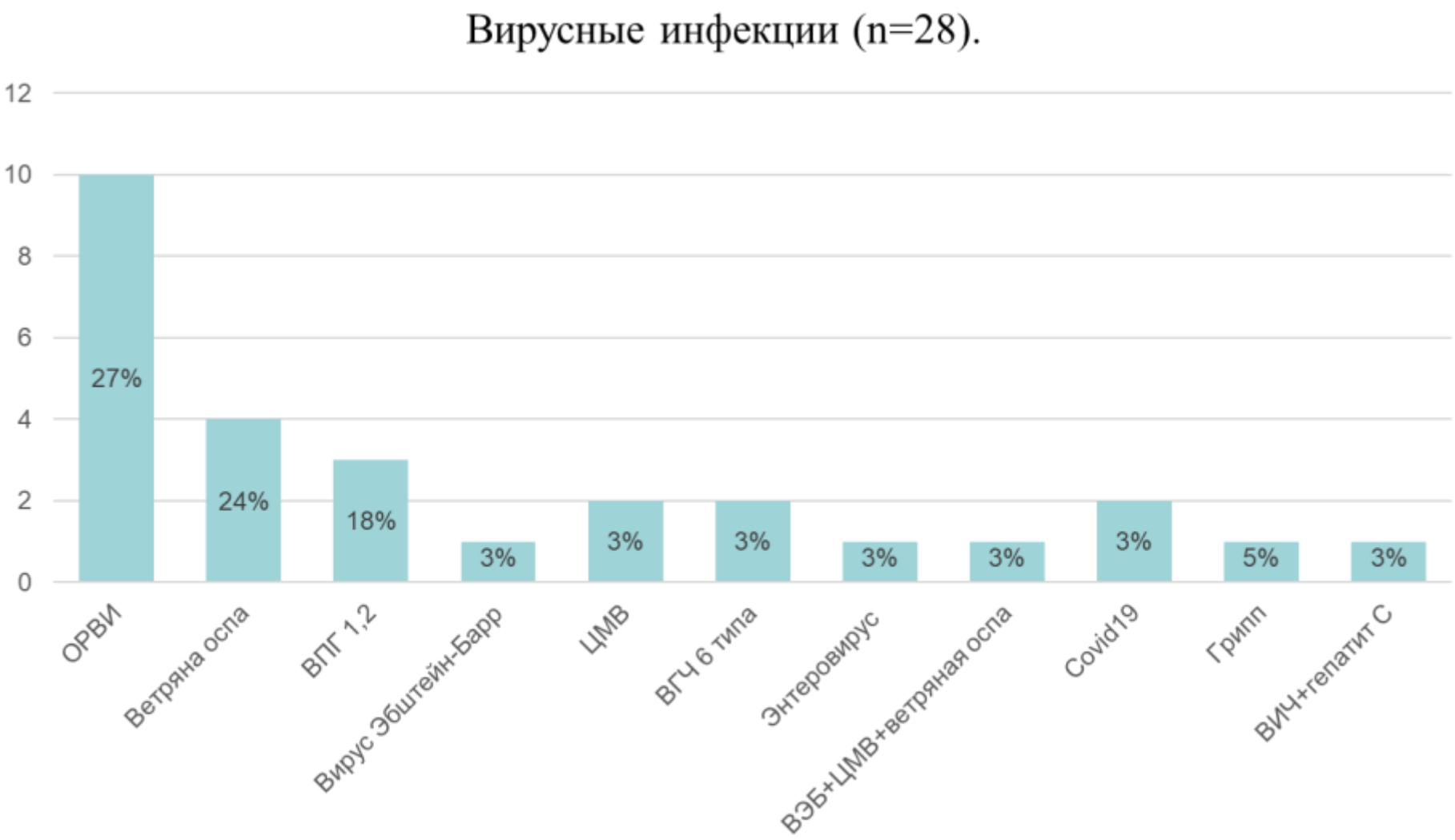

РЕЗУЛЬТАТЫ И ИХ ОБСУЖДЕНИЕ

Типы инсульта при вирусной инфекции (n=28)

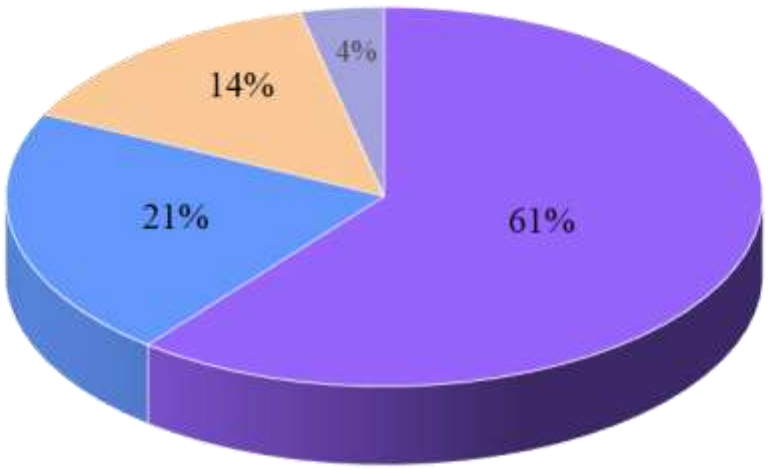

- Ишемический инсульт
- Геморрагический инсульта
- Синут тромбоз
- Смешанный ишемичсекий инсульт +синустромбоз+геморраж

ВЫВОДЫ

1. Наличие инфекционного заболевания или лихорадящего состояния за 4 недели до инсульта диагностируется в 12% случаев.
2. Инфекции чаще выступают в качестве триггера инсульта у детей до 7 лет (28% - у детей до года).
3. Частота инсультов на фоне бактериальной инфекции выше, чем вирусной (47% против 35%).
4. Среди бактериальных инфекций преобладали менингиты (27%), отиты (24%), пневмонии (18%). При вирусной инфекции чаще встречались ОРВИ (27%). Выявлены два случая нарушения мозгового кровообращения у детей, перенесших новую короновирусную инфекции COVID-19 (3%).
5. Среди типов инсульта при бактериальной инфекции чаще встречался синус тромбоз (47%), при вирусной – ишемический инсульт (61%).