МОРФОЛОГИЧЕСКОЕ ИССЛЕДОВАНИЕ ВЫПОТНЫХ ЖИДКОСТЕЙ У ПАЦИЕНТОВ С ПОДОЗРЕНИЕМ НА РАК ЯИЧНИКОВ В УСЛОВИЯХ ХИРУРГИЧЕСКОГО СТАЦИОНАРА

[1]Круглова И.А., [2]Зиновьев С.В., [3]Уткин О.В., [1]Денисенко А.Н. [4]Зубеев П.С., [4]Абалихина Е.П., [4]Чернавина Е.Ю.

[1]ГБУЗ НО Городская больница №35 , [2]ГБУЗ НО НОКОД

[3]ФБУН ННИИЭМ им. ак. И.Н.Блохиной Роспотребнадзора, [4]ГБУЗ НО Городская больница № 33

г. Нижний Новгород

Рак яичников включает гетерогенную группу злокачественных, среди которых в пятерку самых распространенных входят высоко- и низкодифференцированные серозные, эндометриоидные, светлоклеточные и муцинозные подтипы. Из-за отсутствия специфических клинических симптомов на ранней стадии более 75% пациентов диагностируются на поздней стадии, при этом распространенная перитонеальная диссеминация в момент постановки диагноза является отличительной чертой рака яичников. Опухолевые импланты потенциируют накопление жидкости в брюшной и плевральной полости, а зачастую вследствие общей интоксикации плеврит может носить реактивный характер. В связи с чем цитологическая диагностика выпотных жидкостей играет важную роль для планирования лечения пациента. Современным методом комплексной оценки выпотных жидкостей для подтверждения или исключения злокачественного опухолевого процесса в жидкости является метод иммуноцитохимии (ИЦХ), а использование тест-систем для ИЦХ диагностики, ориентированных на одного пациента, создает условия для верификации процесса уже на этапе центров амбулаторной поликлинической помощи

Цель работы оценить диагностическую информативность использования тест-системы SER 1 («РУССЭЛЛ», Россия) в формате биочипа для определения экспрессии белка EpCAM в клетках асцитической и плевральной жидкости у пациенток с подозрением на РЯ в условиях хирургического стационара

Материалы и методы

Проанализировано 73 образца асцитической жидкости и смывов с брюшной полости и 19 образцов плевральной жидкости, в период 2021-2022 года полученных от пациенток с подозрением на РЯ, обратившихся за плановой или экстренной медицинской помощью в хирургический стационар ГБУЗ НО Городская больница №35, ГБУЗ НО Городская больница №33 г Н.Новгорода. Все образцы жидкости были изучены цитологически. С использованием тест-системы SER1 проводилось ИЦХ исследование, результаты которого визуализировались с использованием микроскопа Zeiss Primo Star (Carl Zeiss, Германия). Результаты исследовании классифицированы согласно международной цитологической классификации выпотных жидкостей (TIS RSFC). Все пациенты имели гистологическую верификацию характера процесса

Рисунок 1. Распределение заключений по категориям при цитологическом исследовании асцитической жидкости до и после иммуноцитохимического исследования.

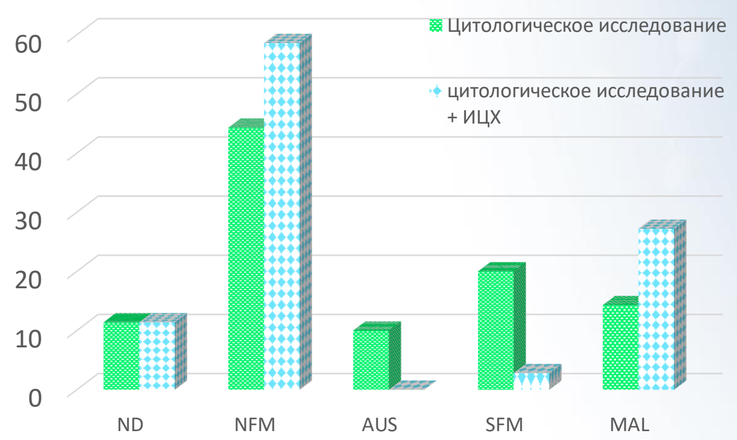

Рисунок 2. Распределение заключений по категориям при цитологическом исследовании перетониальных смывов до и после иммуноцитохимического исследования.

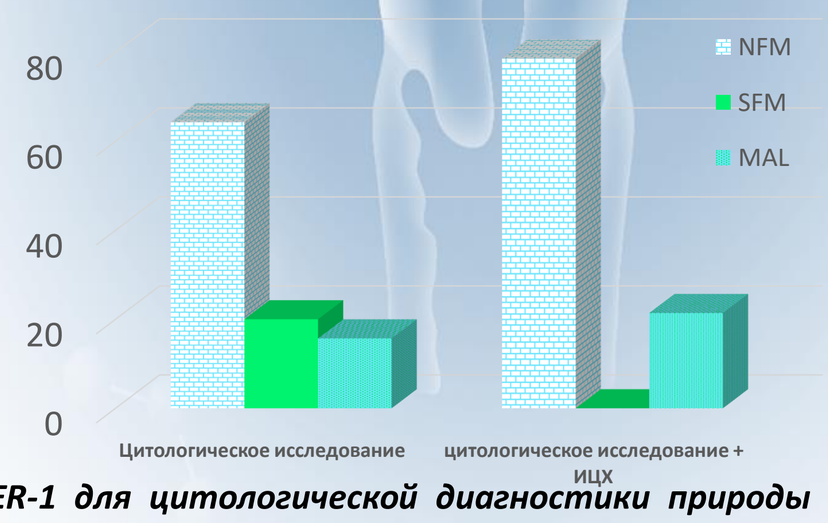

Пример использования тест-системы SER-1 для цитологической диагностики природы асцитической жидкости и интраоперационного смыва (клинический случай):

Пациентка М., 70 лет. Диагноз при поступлении - "Напряженный асцит". Ультразвуковое исследование органов брюшной полости и малого таза - определяет уровень свободной жидкости в центральной части брюшной полости, объем образования правого яичника. Был проведен лапароцентез с забором 600 мл асцитической жидкости. Полученную жидкость отправили на цитологическое исследование, по результатам которого было получено заключение о подозрении на метастатический выпот. Результатом использования ИЦХ-теста является положительная экспрессия белка EpCAM как при окрашивании диаминобензидином, так и при использовании флуоресцентного метода.

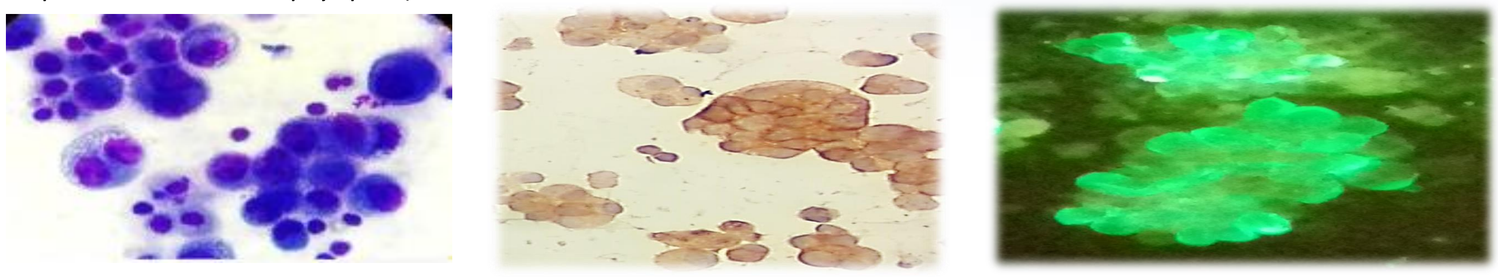

Рисунок 3. А) Цитологическая картина асцитической жидкости при традиционном обследовании (заключение - SFM); Б) Цитологическая картина после дополнительного применения тест-системы SER-1 (заключение - MAL). С) Цитологическая картина после дополнительного применения тест-системы в формате "жидкий биочип" (заключение - MAL).
Окраска: А) по Романовскому, увеличение х1000, Б) иммуноцитохимическое исследование (метка пероксидазы) С) флуоресцентное иммуноцитохимическое исследование (метка Alexa FLUOR -488), увеличение х 400

Результаты

По результатам цитологического исследования получены следующие данные: не диагностический материал (ND) – 10,8%, отсутствие злокачественных клеток (NFM) – 47,7%, наличие клеток с атипией неясного значения (AUS) – 14%, подозрение на наличие злокачественного процесса (SFM) – 17,7%, злокачественная природа клеток (MAL) – 9,7%. Дополнительное ИЦХ исследование экспрессии белка EpCAM с помощью тест-системы SER 1 привело к изменениям результатов диагностики в рамках следующих категорий: NFM – 58,02%, AUS – 0%, SFM – 1,1%, MAL – 29,1%.

Выводы

Применение комплексного подхода в виде цитологического и ИЦХ исследования выпотных жидкостей при РЯ позволяет повысить выявляемости клеток злокачественных опухолей \в цитологический образцах в 1,9 раза. Применение тест-системы SER1 способствует более оптимизации диагностики рака яичников в практике хирургических стационаров и ЦАОПов, не имеющих большого потока онкологических пациентов, а так же отсутствия развернутой лаборатории выполняющей ИЦХ.

Ключевые слова:
рак яичников, иммуноцитохимическая диагностика, выпотные жидкости, SER1.

Информация для контактов:
Круглова Ирина Александровна
Тел.: +7(908)-239-52-71
e-mail: irisha-Kruglova@yandex.ru

При поддержке компании
RusCell

Благодарим за внимание!