

Процедура Озаки у детей: предоперационное МСКТ-планирование для создания

неостворок

Дудин Д. С., Базылев В. В., Шихранов А. А., Пугачев А. Г.

ФГБУ «Федеральный центр сердечно-сосудистой хирургии» Министерства здравоохранения
Российской Федерации» г. Пенза. Россия.

Источник финансирования: не заявлен



Введение

Успех реконструкции аортального клапана при процедуре Озаки во многом зависит от точности формирования неостворок. Предоперационная оценка анатомии корня аорты позволяет персонализировать хирургический подход и минимизировать интраоперационные риски.

Цель исследования: определить, как предоперационные измерения параметров корня аорты с помощью мультиспиральной компьютерной томографии (МСКТ) влияют на непосредственные результаты и продолжительность процедуры Озаки у детей.

Материалы и Методы

Основная группа: 35 детей (2022–2024 гг.), которым перед операцией выполнена МСКТ грудной аорты с контрастированием.

Протокол измерений: в диастолическую фазу определяли межкомиссуральные расстояния правого, левого и некоронарного синусов для расчёта размеров будущих неостворок.

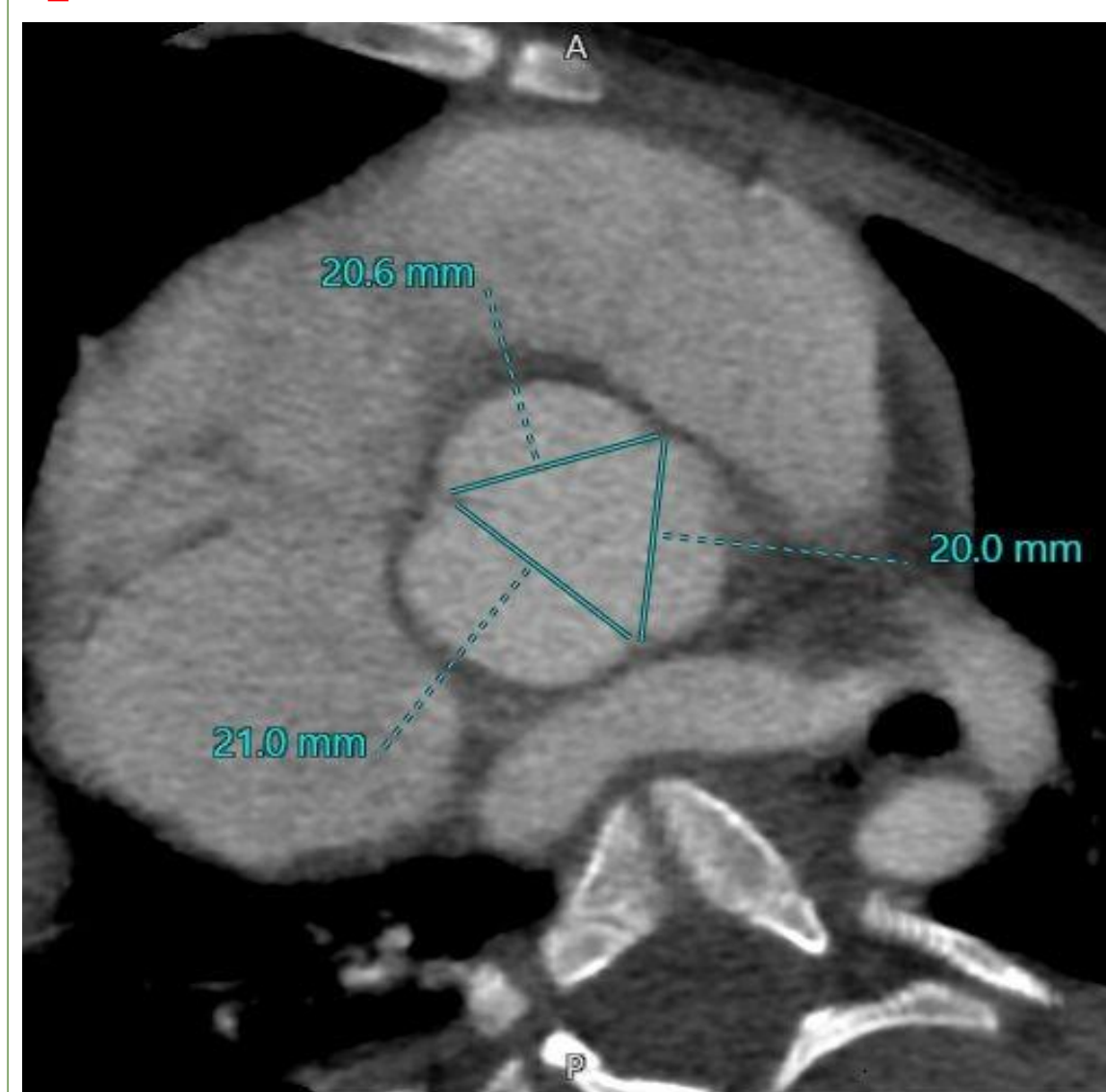
Контрольная группа: 15 детей, оперированных по стандартной методике без предварительных МСКТ-измерений.

Результаты

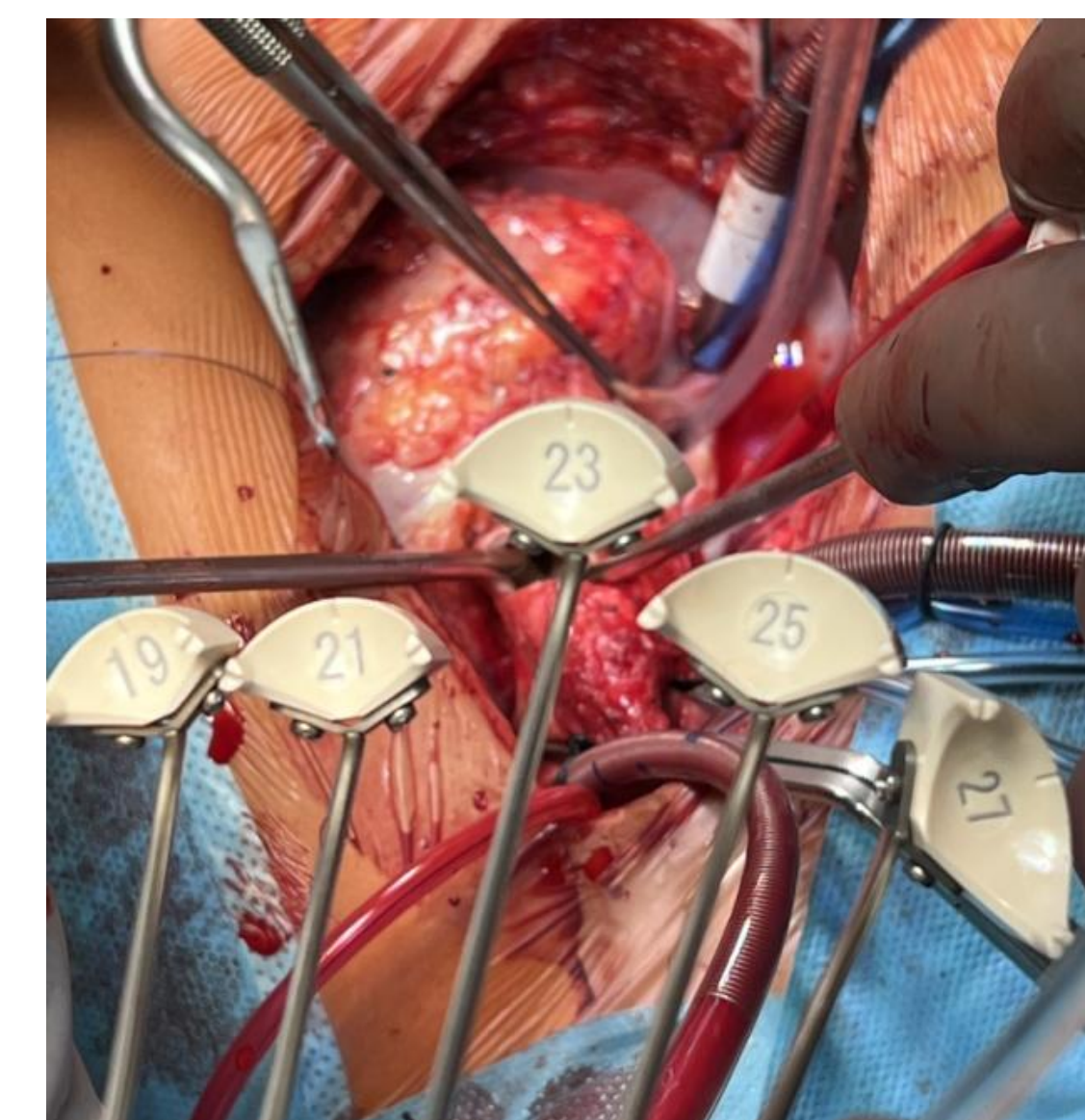
К межкомиссуральным расстояниям, измеренным по МСКТ, прибавлялось 5 мм для получения размера сайзера. Средние размеры неостворок полученные с помощью МСКТ и интраоперационно статистически значимо не различались ($p > 0,05$). В результате ROC-анализа мы получили, что чувствительность и специфичность метода измерения створок аортального с помощью МСКТ составила 94,6% и 100% соответственно. $AUC=0,952$ (95% ДИ 0,902; 1). Время ишемии сердца во время операции составило 72 мин (95% ДИ 70,4; 77,1). У контрольной группы, у которой не производился дооперационный расчет неостворок, время ишемии составило 86 мин (95% ДИ 81,7; 94,5). Разница получилась статистически значима, $p=0,0192$.

По нашему мнению, правильное определение размера створок - это ключ к успеху всей операции. Ошибка на данном этапе влечет некорректную работу створок после снятия зажима с аорты, что может потребовать повторного пережатия, протезирования аортального клапана механическим протезом, полной повторной некуспидализации или выполнения операции Росса. Именно в стремлении избежать основной ошибки операции Озаки - ошибки измерения, мы решили объективировать этот этап и проводить измерения при помощи МСКТ.

Измерение межкомиссурального расстояния по МСКТ.



Пример сайзеров (интраоперационно)



Выводы

Предоперационное МСКТ-измерение параметров корня аорты у детей позволяет с высокой точностью рассчитать необходимые размеры неостворок для процедуры Озаки. Применение данной методики способствует сокращению времени ишемии сердца и улучшению непосредственных результатов хирургического вмешательства.

Подход рекомендуется к внедрению в клиническую практику для оптимизации реконструктивных операций на аортальном клапане у детей.