

Аглиуллина А. А. ^[1], Гагарин Д. П. ^[1], Ильясов К. А. ^[1], Харисова А. Р. ^[2], Бахтиозин Р.Ф. ^[2]

1. г. Казань ФГАОУ ВО «Казанский (Приволжский) федеральный университет».

2. г. Москва ФГАОУ ВО Первый МГМУ им. И.М. Сеченова МЗ РФ (Сеченовский университет).

Актуальность

Эпилепсия часто сопровождается нарушением целостности белого вещества головного мозга. Аксональная трактография (АТ) позволяет неинвазивно оценить микроструктуру проводящих путей, а построение матриц структурной связности может дать дополнительную информацию о связях между различными областями головного мозга.

Цель

Продемонстрировать возможности методики расчета, построения и анализа матриц структурной связности головного мозга на основе аксональной трактографии у пациентов с эпилепсией.

Материалы и методы

Обследовано 24 пациента с наличием эпилептических приступов в анамнезе. Исследования проводились на МР-томографе Siemens Magnetom Skyra 3T. Помимо стандартного эпилептологического протокола (3D FLAIR, 3D MPRAGE, TSE T2) проведена диффузионно-взвешенная МРТ (ДВ-МРТ): TR = 4 с, TE = 92 мс, размер вокселя: 1,7x1,7x4,0 мм, 20 направлений диффузионных градиентов, b-фактор = 1000 с/мм².

Результаты

Реализованный в данной работе метод расчета матриц структурной связности использует информацию о плотности распределения и направлениях аксональных трактов и строит матрицу плотности размерности $s \times n$ (порядка $10^7 \cdot 10^4$) в позиционно-ориентационном пространстве, где n является числом трактов, а s определяется размерами МР-изображений ^[1]. Для сокращения размерности матрицы плотности использовался метод сингулярного разложения (SVD).

Аксональная трактография (АТ) выполнена методом глобальной трактографии Гиббса в программе MITK Diffusion. T1-взвешенные изображения использовались для сегментации на типы вещества, получения масок белого вещества для АТ и для разбиения изображений согласно специальному анатомическому атласу AAL3 ^[2] на области, которые использовались для расчета матриц связности. Каждый элемент матрицы определяется вероятностью и силой связи между двумя соответствующими областями мозга, определяемыми анатомическим атласом. Найденные аксональные тракты были использованы для расчета матриц структурной связности.

Для всех пациентов рассчитаны матрицы структурной связности областей головного мозга, найдены усредненные матрицы связности для группы пациентов (Рис. 1). По полученным матрицам рассчитаны параметры плотности связей для каждого пациента по отдельности, а также коэффициенты корреляции между структурными матрицами связности для каждого пациента и усредненной. По большей части значения коэффициентов корреляции высокие (в пределах $0,88 \pm 0,03$). Для одного пациента коэффициент корреляции заметно ниже (0,78), что может быть обусловлено наличием у него врожденной аномалии развития головного мозга (синдром Денди-Уокера) (Рис. 2).

Усредненная матрица по группе выявила ожидаемые сильные связи в пределах лимбической системы (гиппокамп, таламус, миндалина, поясная извилина). При визуальном анализе у пациентов с врожденной аномалией и мезиальным темпоральным склерозом отмечается снижение плотности трактов по сравнению с другими группами пациентов (Рис. 3).

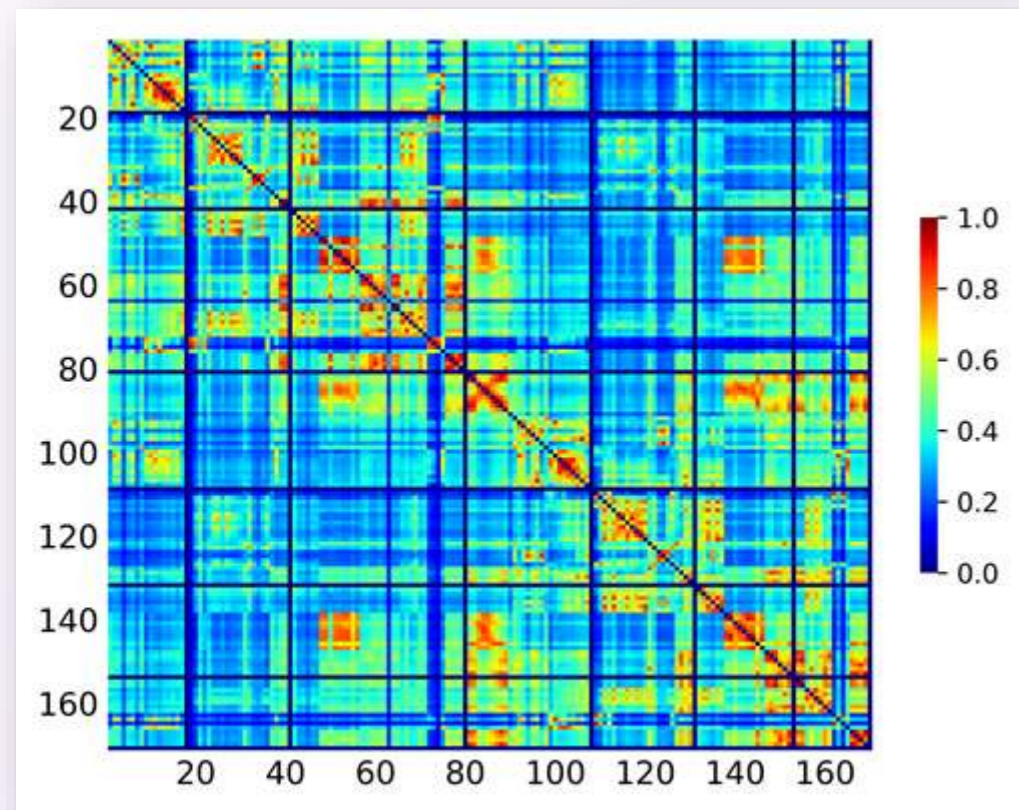


Рис. 1.

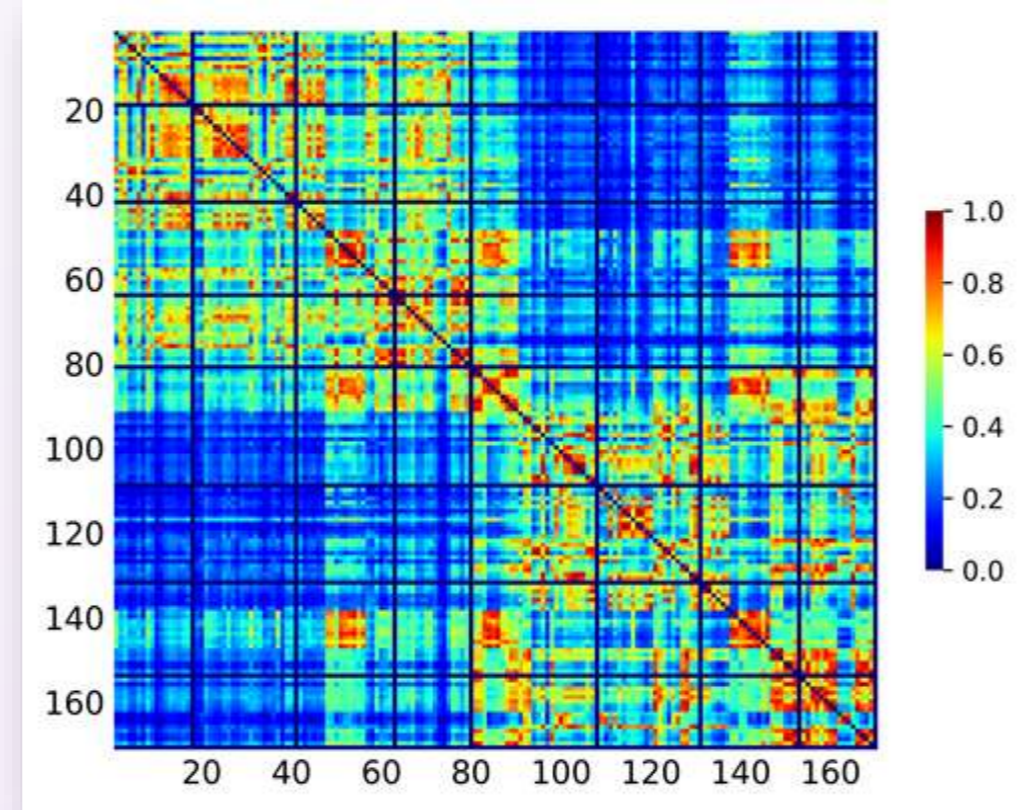


Рис. 2.

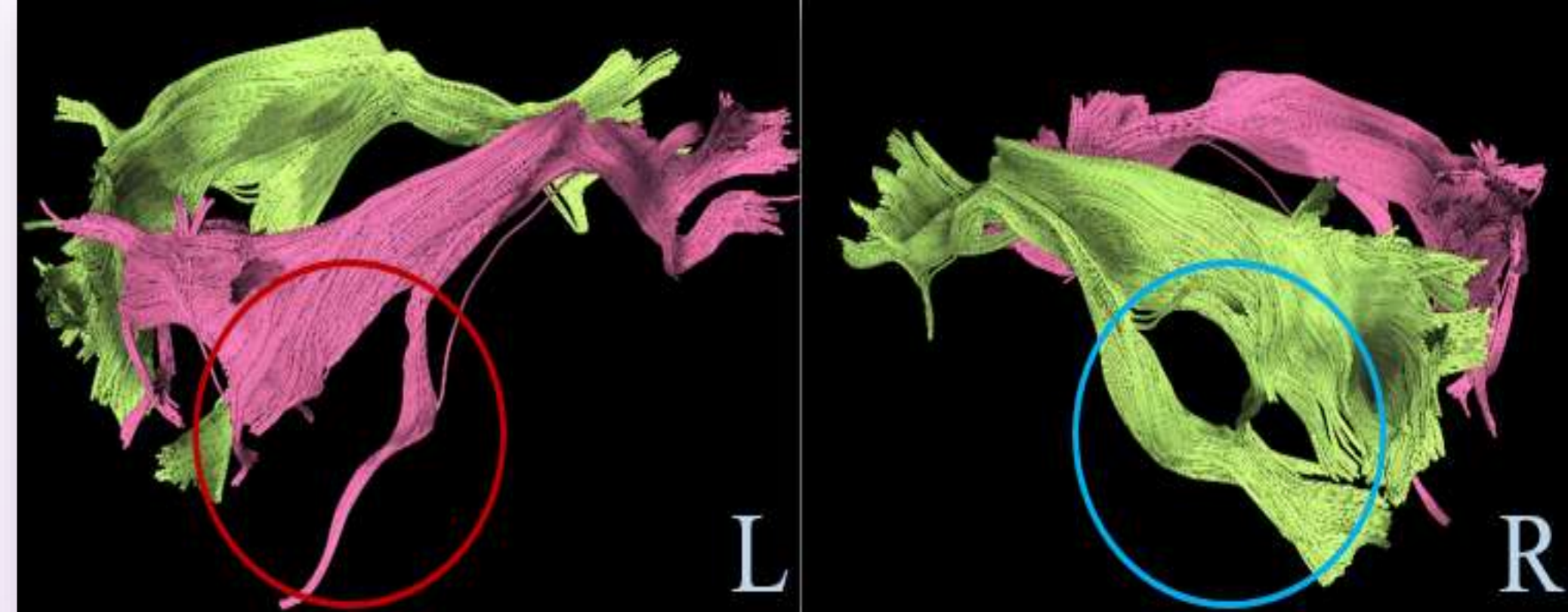


Рис. 3а.

Рис. 3б.

Рис.1. Усредненная матрица структурной связности для группы пациентов.

Номера 1-80 – области левого полушария;
81-90 – области, принадлежащие обоим полушариям;
91-170 – области правого полушария.

Рис.2. Матрица структурной связности для пациента с врожденной аномалией развития головного мозга.

Определяется значительное снижение плотности связей между двумя полушариями.

Рис.3. Трактография пациента Ж. 37 лет с врожденной аномалией развития по типу Денди-Уокера, вид слева (рис. 3а) и справа (рис. 3б). Реконструкция фронто-окципитальных проводящих путей и проводящих путей мозолистого тела с помощью программного обеспечения DSI Studio.

Визуализируется обеднение левого фронто-окципитального пучка (красный круг). Отсутствие проводящих путей мозолистого тела.

Заключение

Таким образом, продемонстрированная методика дополняет классические МР-исследования, количественно оценивая нарушения белого вещества у пациентов с эпилепсией. Дальнейшее сопоставление показателей структурной связности с клиническими характеристиками (тип и частота приступов, длительность заболевания, данные ЭЭГ) может способствовать установлению конкретных нейровизуализационных биомаркеров, значимых для диагностики, прогноза течения и оценки эффективности лечения эпилепсии.

Список литературы:

1. Konopleva L.V., Il'yasov K.A. et al. Robust intra-individual estimation of structural connectivity by Principal Component Analysis // *NeuroImage*. – 2021. – V. 226. – P. 117483.
2. Tzourio-Mazoyer N, Landeau B, Papathanassiou D, et al. Automated anatomical labeling of activations in SPM using a macroscopic anatomical parcellation of the MNI MRI single-subject brain. *Neuroimage*. 2002;15(1):273-289. doi:10.1006/nimg.2001.0978.

Контакты:

1. Аглиуллина Алиса Артуровна, аспирант кафедры медицинской физики Института физики Казанского (Приволжского) федерального университета, alisa.agliullina@mail.ru
2. Харисова Алина Ринатовна, аспирант кафедры лучевой диагностики и лучевой терапии Первого МГМУ им. И. М. Сеченова. harisova-alina@yandex.ru